

UNA SCOLIOSI DOLOROSA

MSK

LIVELLO BASIC/INTERMEDIO

A cura di
Alessandra Bartoloni
Marco Cirillo

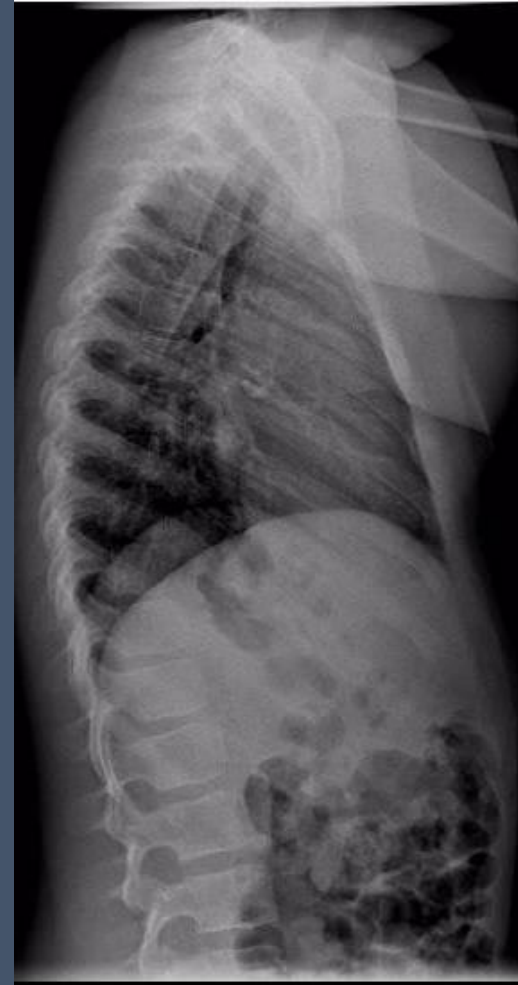
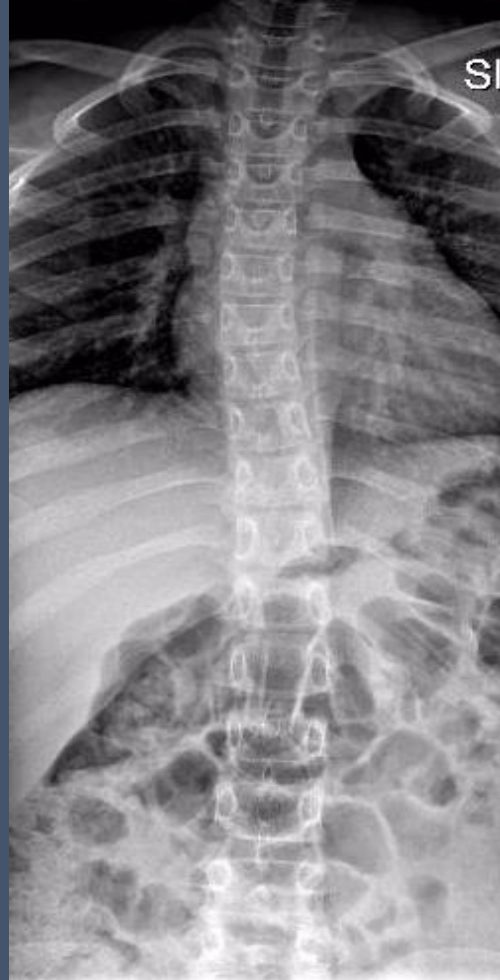

Mattia, 9 anni

- Accesso in DEA per rachialgia notturna
- Apiretico
- Anamnesi patologica negativa



RX COLONNA DORSALE IN PS



Atteggiamento scoliotico-sinistro convesso del rachide dorsale

Sono necessari ulteriori accertamenti diagnostici?

- a) RX rachide in toto sotto carico
- b) RM/TC
- c) Non necessari ulteriori approfondimenti
- d) Scintigrafia ossea

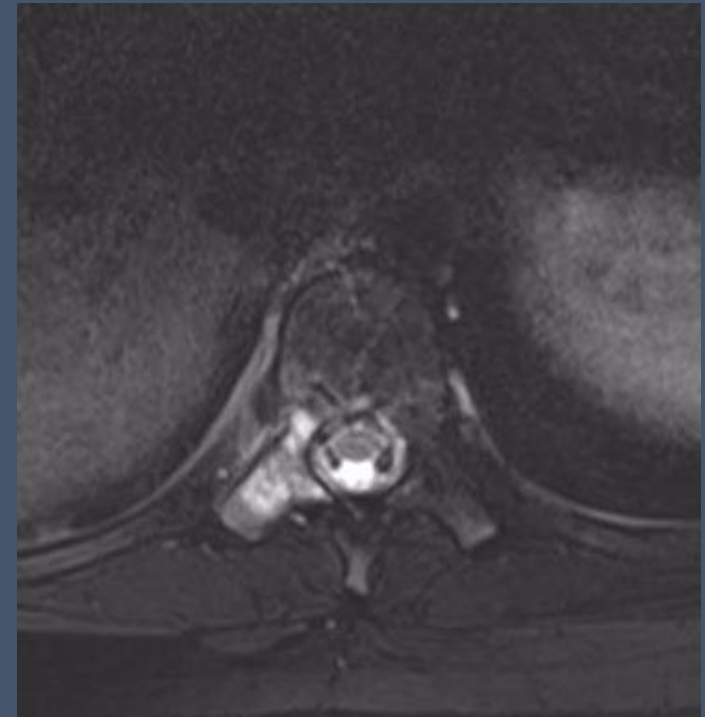
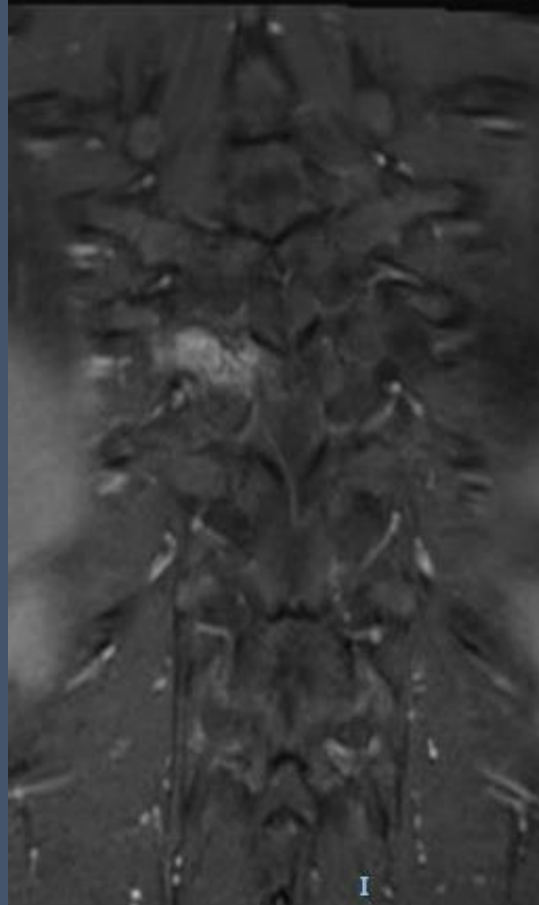
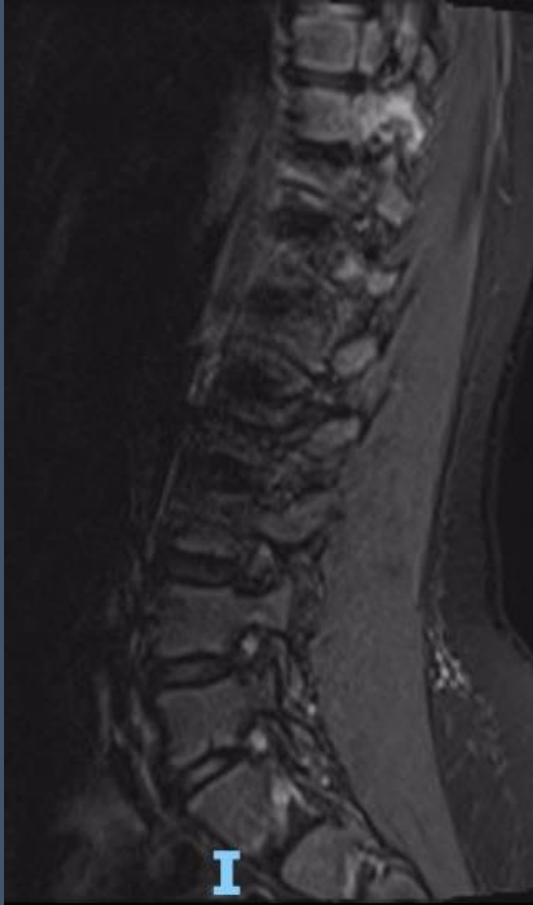

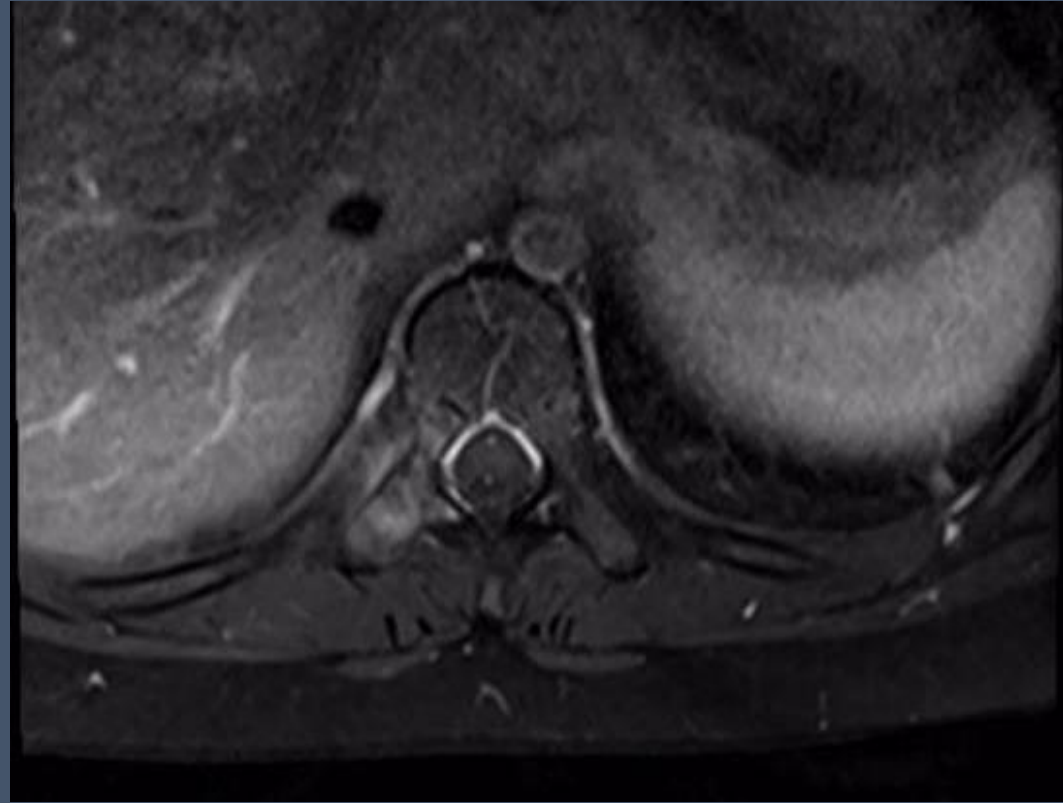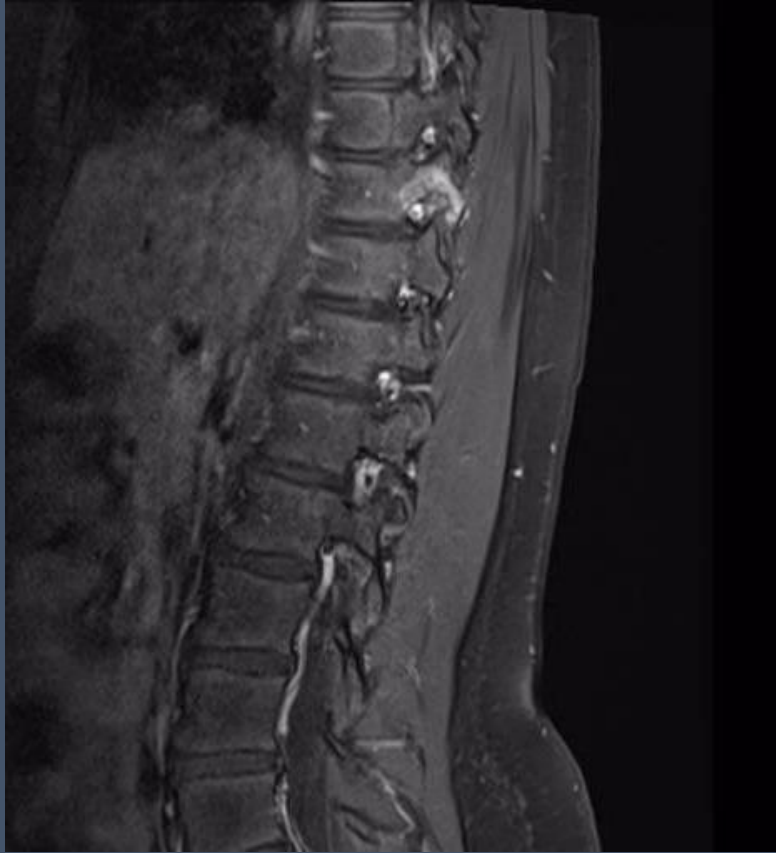Sono necessari ulteriori accertamenti diagnostici?

- a) RX rachide in toto sotto carico
- b) **RM/TC**
- c) Non necessari ulteriori approfondimenti
- d) Scintigrafia ossea



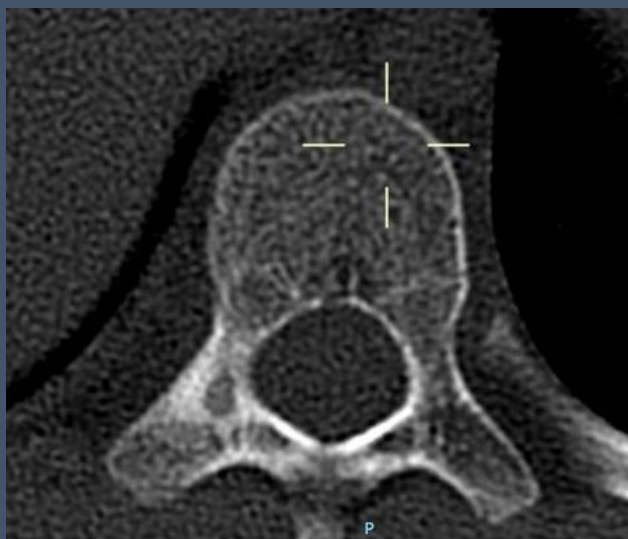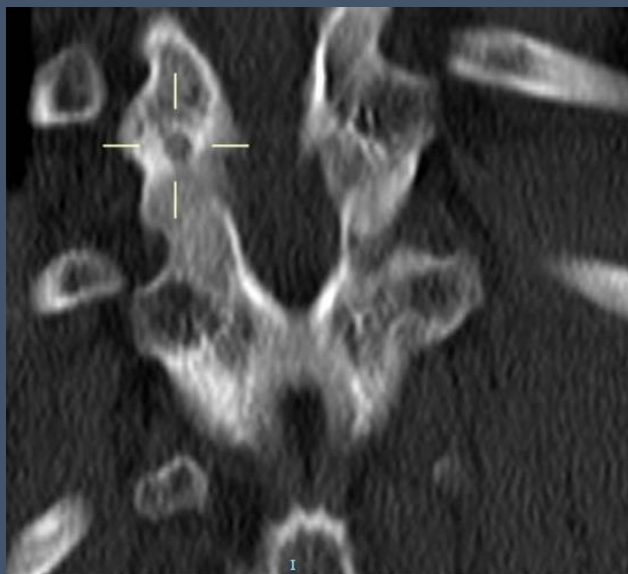
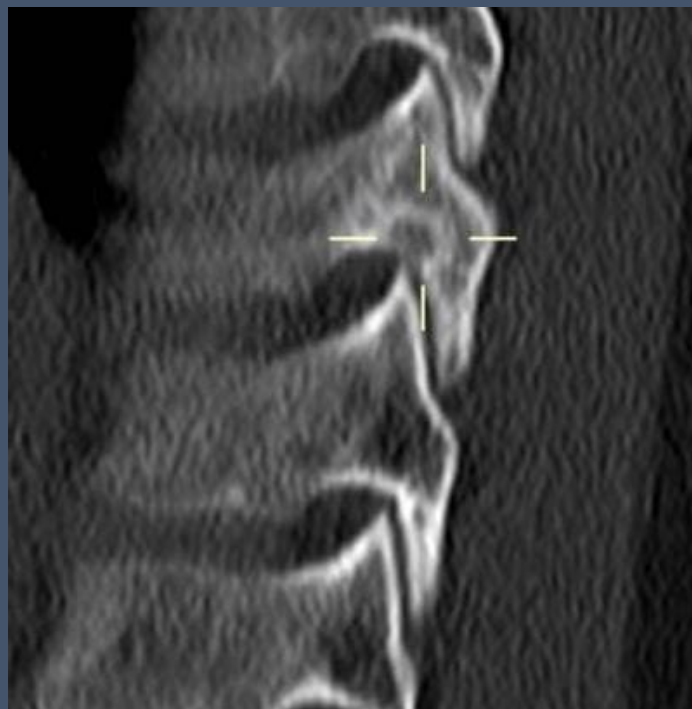RM con mdc





- Edema e potenziamento post-contrastografico del peduncolo destro di D10
- Minimo coinvolgimento dei tessuti molli limitrofi

TC a completamento diagnostico



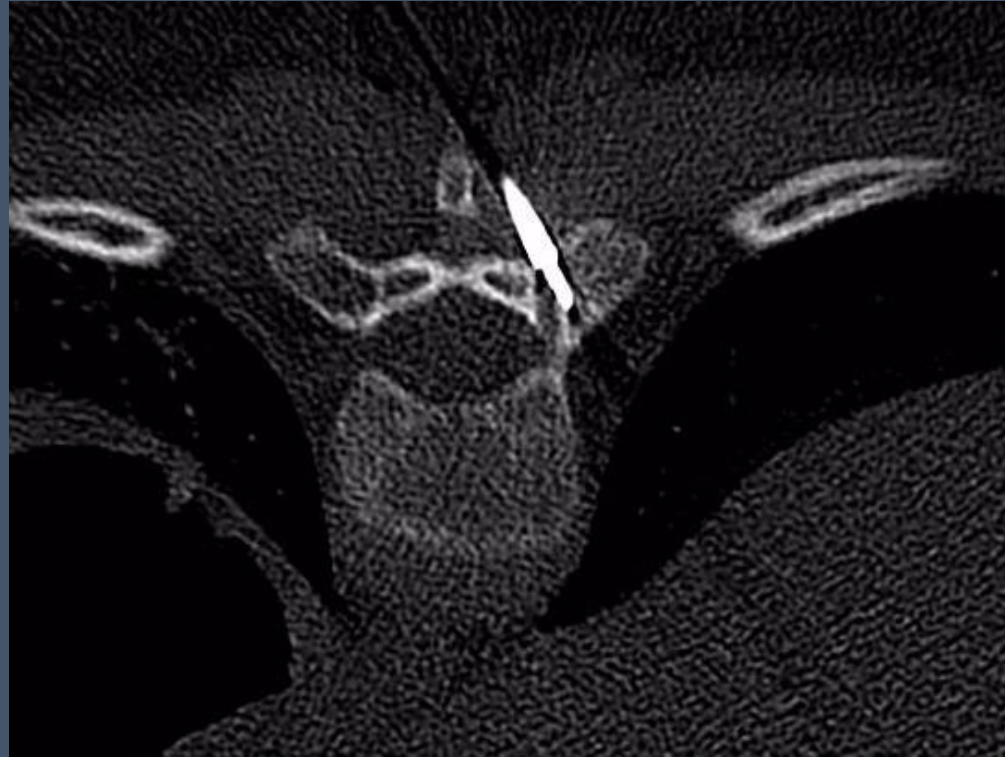
- Osteolisi a margini netti del peduncolo destro di D10, con nidus centrale ad elevata densita'
- Sclerosi della spongiosa ossea perifocale

Osteoma osteoide vertebrale:key points

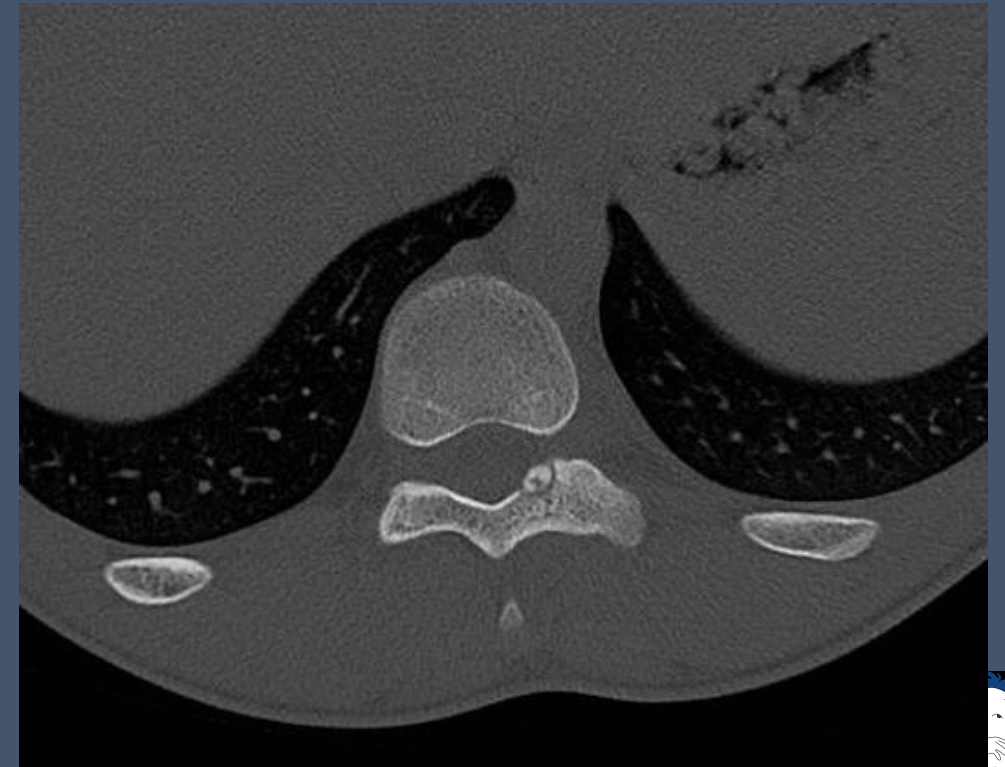
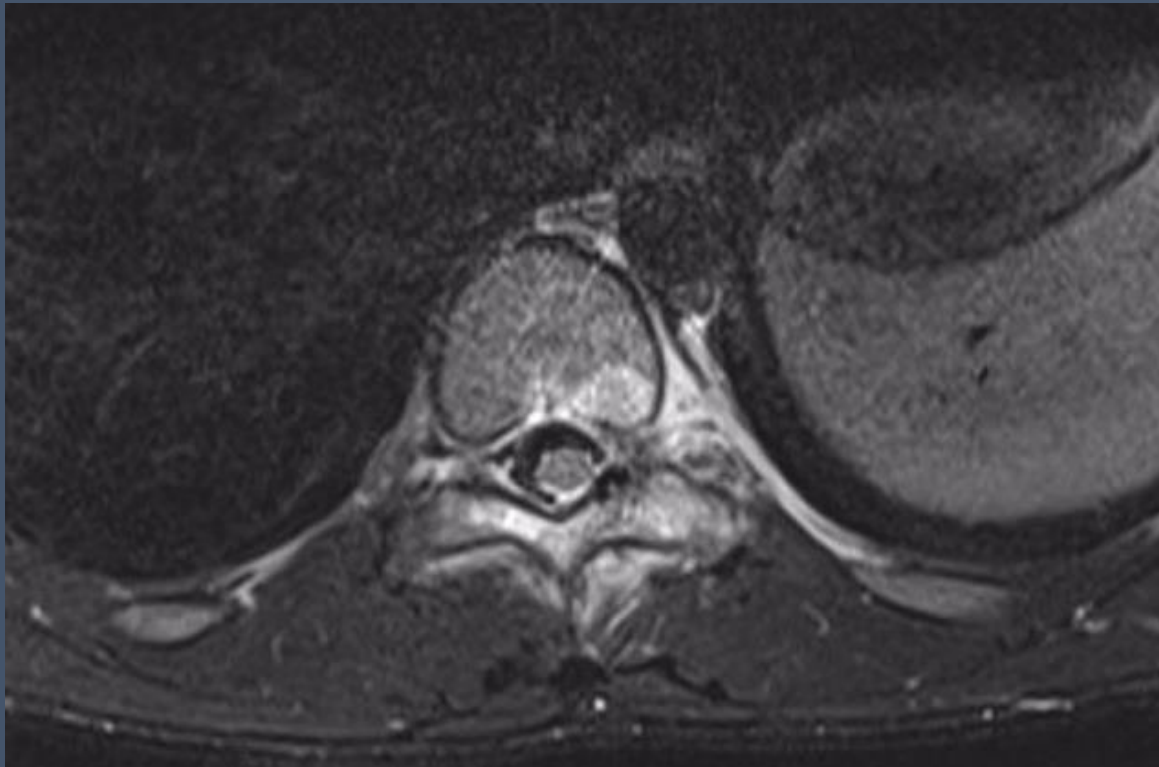
- Localizzazione tipica a livello vertebrale nell'ARCO POSTERIORE (rachide lombare>rachide cervicale> rachide dorsale)
- In RM e' presente edema e potenziamento della spongiosa ossea del peduncolo e della lamina che puo' essere esteso al versante postero-laterale del soma vertebrale. Puo' essere presente importante coinvolgimento infiammatorio dei tessuti molli perischeletrici.
- Pensare ad una scoliosi secondaria e alla diagnosi di OO dorsale in caso di scoliosi dolorosa → Effettuare completamento TC
- La scoliosi deriva da una contrattura antalgica asimmetrica dei muscoli paravertebrali; il nidus e' localizzato sulla concavita' della curva.



Trattamento: termoablazione TC-guidata



Se il nidus e' localizzato sul versante corticale endocanalare (altro Paziente) non vi e' indicazione alla termoablazione ma il trattamento e' chirurgico → laminectomia



LETTURE CONSIGLIATE

- Chai JW, Hong SH, Choi JY, Koh YH, Lee JW, Choi JA, Kang HS. Radiologic diagnosis of osteoid osteoma: from simple to challenging findings. *Radiographics*. 2010 May;30(3):737-49. doi: 10.1148/rg.303095120. Erratum in: *Radiographics*. 2010 Jul-Aug;30(4):1156. PMID: 20462991.
- Davies M, Cassar-Pullicino VN, Davies AM, McCall IW, Tyrrell PN. The diagnostic accuracy of MR imaging in osteoid osteoma. *Skeletal Radiol*. 2002;31(10):559-569.
- Harish S, Saifuddin A. Imaging features of spinal osteoid osteoma with emphasis on MRI findings. *Eur Radiol*. 2005 Dec;15(12):2396-403. doi: 10.1007/s00330-005-2816-8. Epub 2005 Jun 23. PMID: 15973540.

