

# UN RARO CASO DI TIBIA VARA MONOLATERALE

MSK

LIVELLO INTERMEDIO/DIFFICILE

A cura di Alessandra Bartoloni  
Marco Cirillo

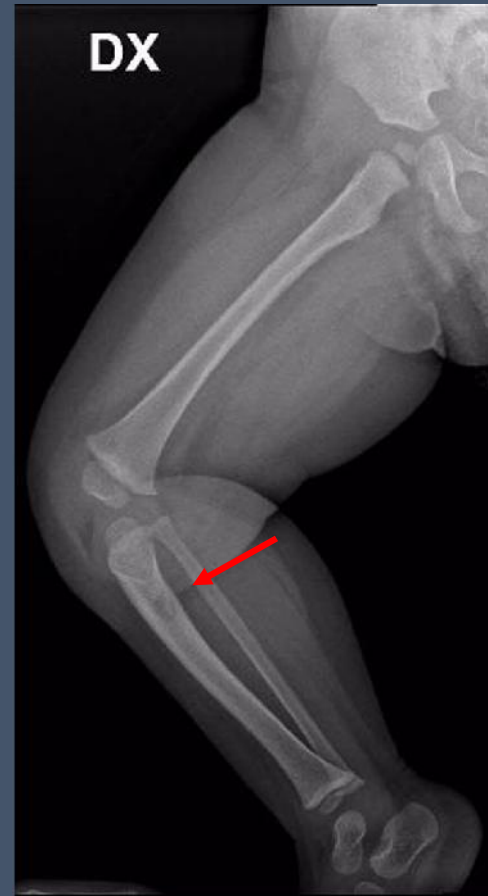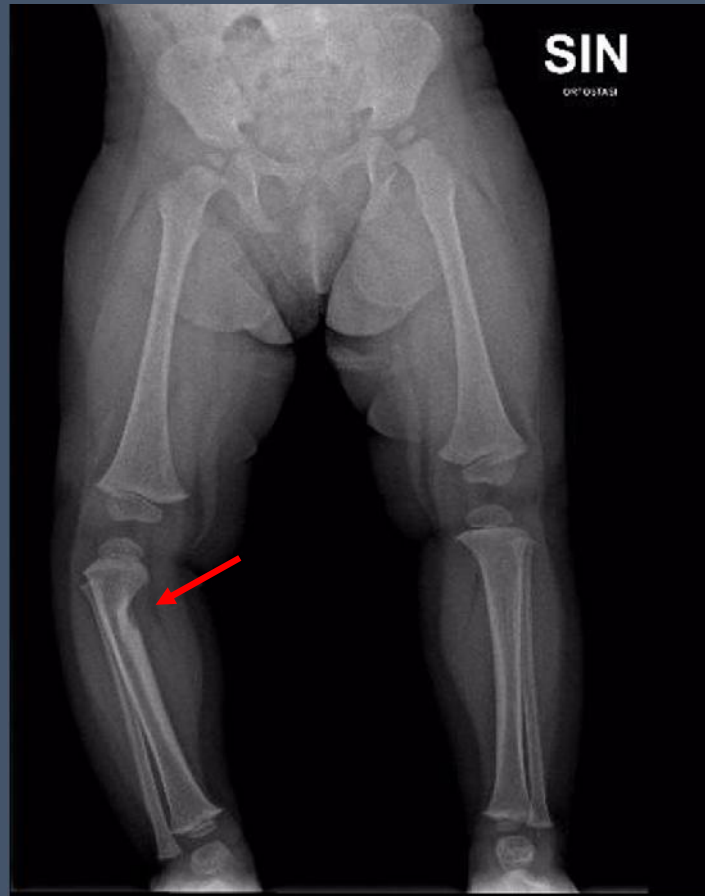


# CAMILLA, 1 anno e 6 mesi

- Valutazione Ortopedica per tibia vara destra monolaterale
- Anamnesi patologica negativa



## RX ARTI INFERIORI (fuori carico)



- Deformita' in varo della tibia destra
- Area osteolitica sul versante mediale della tibia prossimale, con associato ispessimento della corticale ossea distalmente
- Non reazione periostale

Ipotesi diagnostiche?



Per inviare la vostra risposta, per qualsiasi domanda, richiesta di chiarimento o commento scrivete a:

[radiologiapediatrica@sirm.org](mailto:radiologiapediatrica@sirm.org)

